

Deze cursus is onderdeel van het educatie programma van het Erasmus MC Stroke Center, Rotterdam.

Gezien de recente ontwikkelingen op het gebied van acute intra-arteriële behandeling bij stroke-patiënten, is het belang van een goede radiologische beoordeling van CTs en CTAs, vervaardigd in het kader van het herseninfarct, enorm toegenomen.

Na deze cursus moeten deelnemers in staat zijn om irreversibele ischemie op CT te herkennen, proximale occlusies te diagnosticeren en verschillende typen van carotis occlusies en stenosen te herkennen. Een aantal korte presentaties zullen worden afgewisseld met het zelf aan de slag gaan met het beoordelen van CTA scans achter een eigen werkstation.

REGISTRATIE

Om te registreren kunt u contact opnemen met stroke.center@erasmusmc.nl

Registratie kosten **€150**

Er geldt een maximaal aantal deelnemers van **30**.

Bij afmelding **binnen 7 dagen** voor de cursusdag wordt het volledige bedrag in rekening gebracht.

ACCREDITATIE

Accreditatie is toegekend door de Nederlandse Vereniging voor Neurologie (NVN) en de Nederlandse Vereniging voor Radiologie (NVvR) (5 punten).



THEMA'S EN LEERDOELEN

De volgende onderwerpen zullen aan bod komen:

"Selectie van patiënten voor endovasculaire behandeling van het acute herseninfarct"

- Wat zijn de huidige klinische indicaties en contra-indicaties voor endovasculaire behandeling van het acute herseninfarct?
- Welke klinische factoren zijn van invloed op het effect van endovasculaire behandeling?

- Is het mogelijk om bij een patiënt die wordt verdacht van een acuut herseninfarct al voorafgaand aan de CTA te voorspellen of er sprake is van een acute proximale intracraniale arteriële afsluiting?
- Wanneer stuur ik een patiënt door voor eventuele endovasculaire behandeling?

"Beeldvorming: Blanco CT en CTA van de Cirkel van Willis"

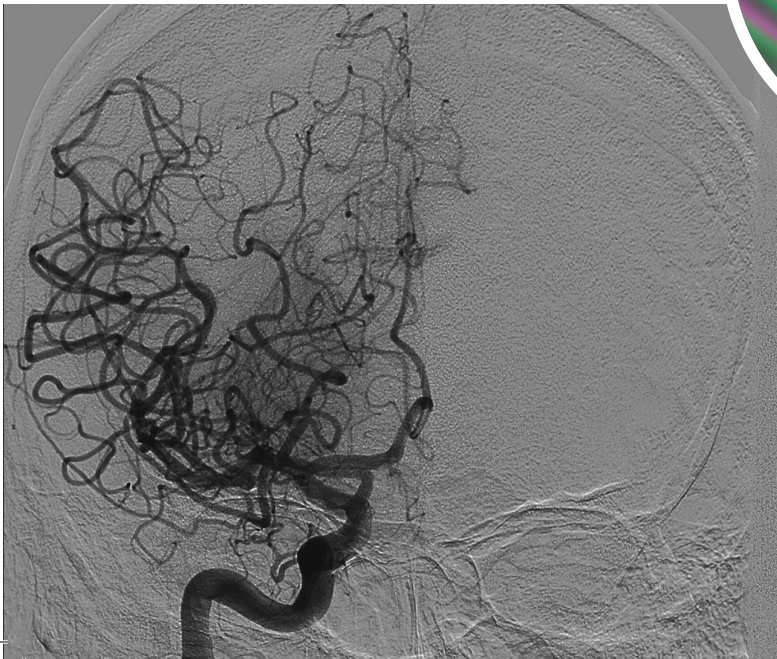
- Anatomie van de intracraniale arteriën, juist benoemen van de occlusie
- "Tips and tricks" voor het vinden intracraniale occlusies
- Stroke mimics
- Ischemie op de blanco CT / ASPECTS-score
- Radiologische bevindingen op post-IAT CTs
- Interpretatie van het dense arterie sign

"CT/CTA protocollen"

- Basale kennis van scan parameters, contrast, en stralingsdosis
- Welke CT en CTA reconstructies zijn nodig en waarom?
- Contrast reacties en nierinsufficiëntie in de acute setting van het herseninfarct
- Timing contrast ter voorkoming van artefacten

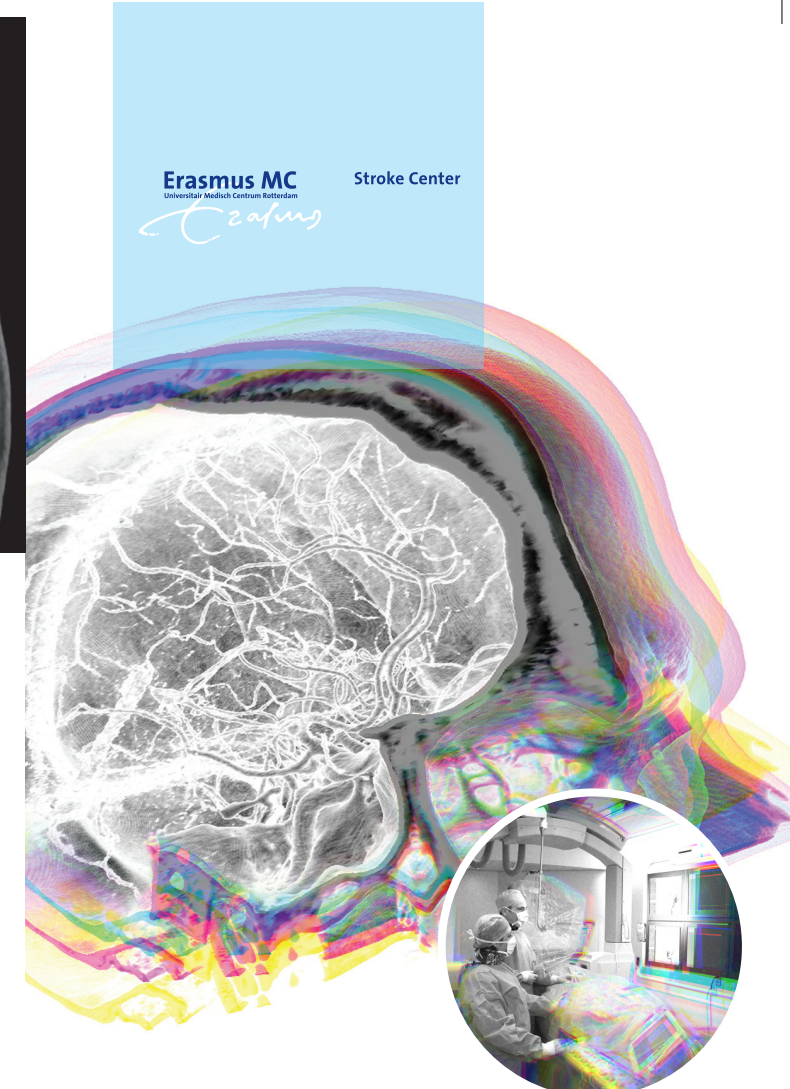
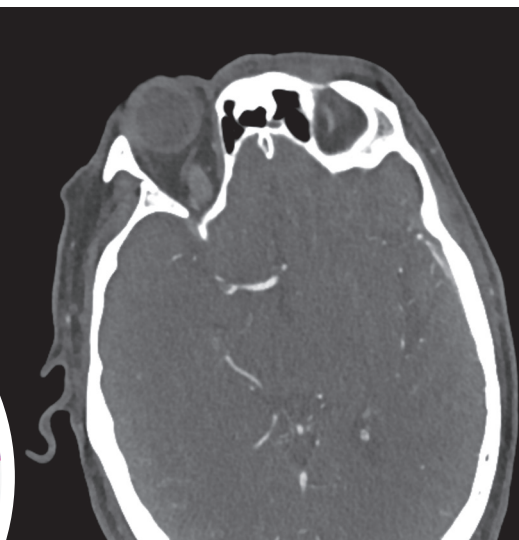"Beeldvorming: CTA van de halsvaten"

- Het onderscheiden van de verschillende oorzaken van een carotis occlusie
- Het kennen van het begrip "pseudo-occlusie"
- Herkennen van floating thrombi, carotid webs en anatomische varianten
- Wat te doen met post-IAT carotis stenosen of occlusies
- Kennis van de anatomie en afwijkingen t.p.v. de aortaboog



Organisatie commissie

- Dr. A.C.G.M. van Es
- Dr. G.J. Lycklama a Nijeholt
- Prof. dr. A. van der Lugt
- Dr. B. Roozenbeek
- Drs. P.M. Janssen
- Prof. dr. D.W.J. Dippel
- Dr. A.C. van Dijk



PROGRAMMA

Registratie en lunch

12.00-12.30

SESSIE 1

Introductie

12.30-12.35

Selectie van patiënten voor endovasculaire behandeling van het acute herseninfarct
P.M. Janssen / B. Roozenbeek (neuroloog)

12.35-13.00

Beeldvorming: Blanco CT en CTA van de Cirkel van Willis
G.J. Lycklama a Nijeholt (radioloog)

13.00-13.30

Hands-on workshop

13.30-15.00

Koffiepauze

15.00-15.30

SESSIE 2

CT/CTA protocollen
M.L. Dijkshoorn (radiodiagnostisch laborant)

15.30-15.50

Beeldvorming: CTA van de halsvaten
A.C.G.M. van Es (radioloog)

15.50-16.20

Hands-on workshop

16.20-17.50

Afsluiting

17.50-18.00

Hands-On CTA cursus (focus: IAT)

28 september & 7 december 2018

